



Zentrum für  
ambulante Diagnostik  
und Chirurgie

Praxisklinik im Stühlinger  
Handchirurgie  
Hernienchirurgie  
Kinderchirurgie  
Endoskopische Chirurgie  
Plastische Chirurgie  
Anästhesie  
Notfallmedizin  
Stationäre Privatklinik

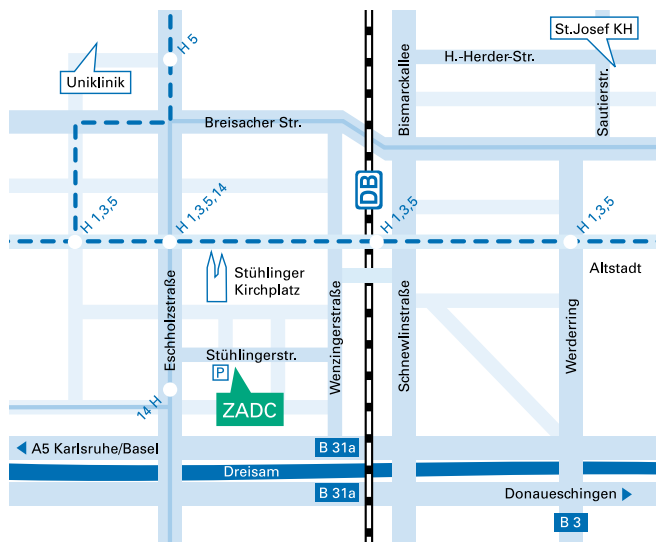
Stühlingerstr. 24  
79106 Freiburg  
Tel. +49 (0) 761 / 38 800-0  
Fax +49 (0) 761 / 38 800-50  
info@zadc.de www.zadc.de  
www.lowka-haende.de

#### Sprechstunden

Mo–Fr 8.00 – 18.00 Uhr  
Sa 8.00 – 13.00 Uhr

#### Notfallnummer

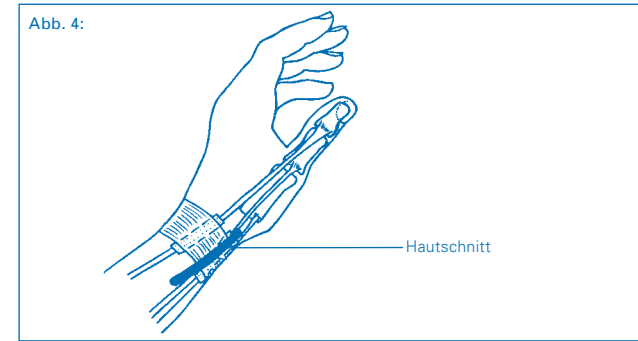
(außerhalb der  
Öffnungszeiten)  
0171 / 6 52 55 08



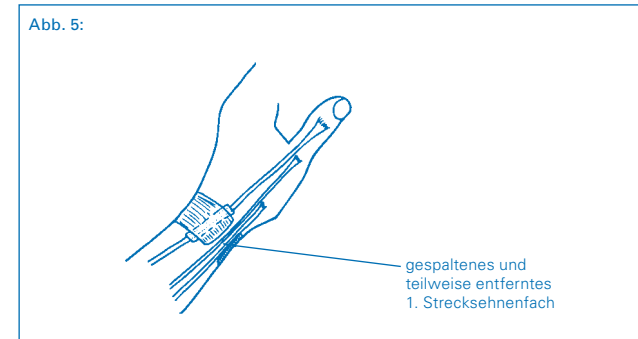
© Dr. Klaus Lowka / smile-werbung.de  
ZADCCH\_231

## 2. Ablauf der Operation

### a. Hautschnitt (Abb. 4)



- b. Darstellung der Äste des oberflächlichen, sensiblen Radialis-Nervenastes  
c. Darstellung des 1. Strecksehnenfaches  
d. Spaltung des 1. Strecksehnenfaches und Entfernung der seitlichen Ränder (Abb. 5)



- e. Ggf. Spaltung der Sehnenfach-Trennung zwischen APL- und EPB-Sehne  
f. Ggf. Entfernung von entzündlichen Veränderungen des Sehnenleitgewebes (Synovialis)  
g. Vorziehen der beiden Sehnen, hierbei können Verklebungen zwischen den Sehnen gelöst werden  
h. Die Sehnen gleiten nun frei in ihrem U-förmigen Gleitlager  
i. Abschließende Kontrolle der oberflächlichen Nervenäste auf Unversehrtheit  
j. Wundverschluss  
k. Steriler Kompressionsverband

## Nachbehandlung

- Der Patient geht nach der OP nach Hause, die Finger, insbesondere der Daumen und das Handgelenk sollen bewegt, jedoch nicht belastet werden. Striktes Hochhalten für 4–5 Tage nach der OP ist unbedingt erforderlich, um Nachblutungen und/oder Schwellungen zu vermeiden (Hand immer über Herzhöhe).
- 5.–7. Tag nach der OP:
  1. Verbandwechsel (auch beim Haus- oder überweisenden Arzt möglich)
- 14. Tag nach der OP:
  - Verbandwechsel und Entfernen der Fäden (auch beim Haus- oder überweisenden Arzt möglich)
- 1. Tag nach dem Entfernen der Fäden:
  - Ein Verband ist nicht mehr nötig. Beginn mit regelmäßigen (3–4 x tgl.) Übungen im kalten Wasser (ggf. unter Zusatz von Eiswürfeln). Kälte reduziert die Schwellung, nimmt den Schmerz. Patienten, die Kälte nicht vertragen, nehmen lauwarmes Wasser.
- 5 Tage nach dem Entfernen der Fäden:
  - Beginn mit der Narbennachbehandlung: Narbe 4–5 x tgl. mit Ringelblumensalbe (oder anderen fetthaltigen Salben) dünn einreiben (massieren), die Narbe wird weicher, weniger schmerzhaft und besser belastbar („Abhärtung“ der Narbe). Unterstützen kann man diesen Effekt auch durch Beklopfen der Narbe, z.B. mit einer weichen Bürste.
- Krankengymnastik und/oder Ergotherapie sind selten erforderlich, werden aber bei Auftreten von Bewegungseinschränkungen eingesetzt.
- Die Dauer der Arbeitsunfähigkeit beträgt in der Regel 2 bis maximal 3 Wochen.

## Verlauf nach der Operation

In der Regel ist der Wundschmerz gering, die mitgegebenen Schmerzmittel werden von vielen Patienten nicht benötigt. Die typische Schmerzsymptomatik ist nach der OP verschwunden, die ausstrahlenden Schmerzen bessern sich nach einigen Tagen. Sehr selten bemerkt man noch ein Reiben der Sehnen, welches sich nach einigen Wochen vollständig verliert. Narbenbeschwerden verschwinden weitgehend innerhalb der ersten 6–8 Wochen. Nach 3–6 Monaten klagen die Patienten nicht mehr über Narbenschmerzen. Ihren endgültigen Zustand hat die Narbe allerdings erst etwa 12 Monate nach der OP erreicht.



Zentrum für  
ambulante Diagnostik  
und Chirurgie



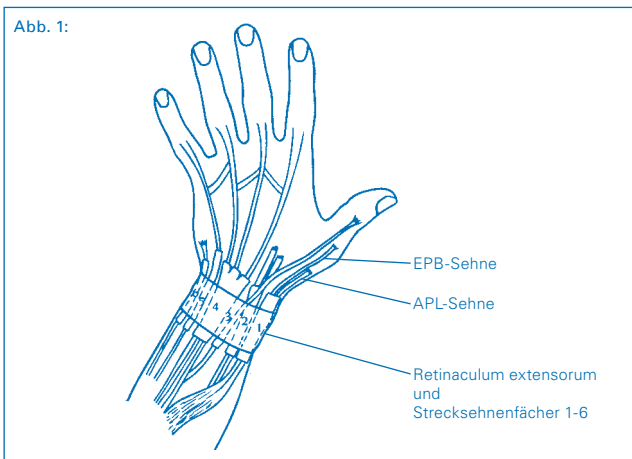
Praxisklinik im Stühlinger  
–  
Handchirurgie und  
Handrehabilitation

© Dr. Klaus Lowka

## Definition der Tendovaginitis de Quervain

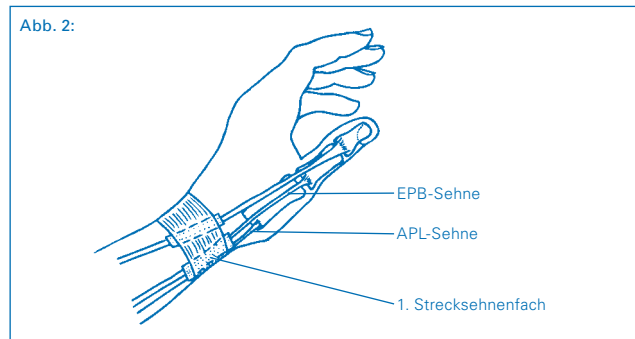
Es handelt sich um eine einengende Entzündung des 1. Strecksehnenfaches. Früher wurde diese Erkrankung als „Waschfrauen-Verstärkung“ bezeichnet, heute nach ihrem Erstbeschreiber, dem Schweizer Chirurgen Fritz de Quervain (1895).

Am Übergang vom streckseitigen Unterarm zum Handrücken verlaufen die Strecksehnen für das Handgelenk und die Finger durch sechs Sehnenfächer. Es handelt sich dabei um sehr kräftige Strukturen (Fasergewebe). Teilweise laufen die Strecksehnen in U-förmigen Knochenkanälen, festgehalten werden die Strecksehnen durch das querverlaufende Strecksehnenhalteband (Retinaculum extensorum), welches ähnlich einem Uhrarmband verläuft (Abb. 1).



Das 1. Strecksehnenfach liegt über einem Knochenhöcker der Speiche (Processus styloideus radii) etwas körpernahe der Daumenbasis. Durch das 1. Strecksehnenfach verlaufen die Sehnen des langen Daumenabspreizmuskels (Musculus abductor pollicis longus, APL) und des kurzen Daumenstreckmuskels (Musculus extensor pollicis brevis, EPB) (Abb. 2).

Die APL-Sehne ist häufig mehrfach in sich längsgeteilt, sie bewegt bei Muskelzug den Daumen im Sattelgelenk in eine Absprieststellung von der Hand. Die EPB-Sehne streckt den Daumen im Grundgelenk. In vielen Fällen läuft die EPB-Sehne innerhalb des 1. Strecksehnenfaches ganz oder streckenweise in einem gesonderten Fach. Hieraus kann bei nicht sorgfältiger OP-Technik eine unvollständige Spaltung des 1. Strecksehnenfaches resultieren.



Die beiden Sehnen (APL und EPB) helfen, den Daumen in eine für den Spitzgriff und andere Griffarten wichtige Ausgangsstellung zu bringen, sie wirken in geringem Maße auch stabilisierend und bewegend auf das Handgelenk.

Bei der Tendovaginitis de Quervain handelt es sich um eine schmerzhafte Entzündung der Sehnen und des Gleitgewebes im 1. Strecksehnenfach. Das verdickte Sehnenscheidengewebe und das ggf. auch verdickte Sehnengewebe führen zur Einengung des Sehnenfaches und zum schmerzhaften Gleiten bis hin zu deutlich fühlbarem und hörbarem Krachen / Knarren (Crepitatio). Folge der Entzündung können auch Verklebungen zwischen Sehnen und Sehnenscheiden sein.

## Ursachen der Tendovaginitis de Quervain

Die Erkrankung tritt im Alter zwischen 30 und 50 Jahren auf, bei Frauen und Männern im Verhältnis von 8 : 1.

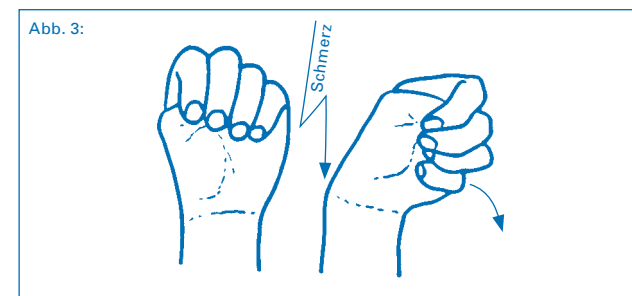
Die Tendovaginitis de Quervain kann hervorgerufen werden durch Formveränderungen des 1. Strecksehnenfaches (z.B. nach körperfernen bzw. handgelenksnahen Speichenbrüchen) oder Ursachen, die zur Schwellung oder Verdickung von Sehnen oder Sehnenfachanteilen führen. Wiederholte Verletzungen, Überbeanspruchung oder eine entzündliche Erkrankung sind Ursachen, die bei entsprechender Veranlagung (Prädisposition) dieses Krankheitsbild auslösen können. In den meisten Fällen kann die Ursache jedoch nicht gefunden werden. Menschen, die bei ihrer Arbeit wiederholt Seitbewegungen des Handgelenkes unter gleichzeitiger Stabilisierung ausüben (Hammerschlagen, Ski-stockeinsatz, usw.), können für eine Tendovaginitis de Quervain prädisponiert sein.

## Zeichen und Symptome der Tendovaginitis de Quervain

Erste Beschwerden treten über dem 1. Strecksehnenfach auf, je nach Schwere der Entzündung vorübergehend, wiederkehrend oder auch über Nacht. Eine Ausstrahlung der Schmerzen in den Daumen und die Hand streckseitig - speichenseitig (Ausbreitungsbereich des oberflächlichen, sensiblen Radialis-Nervenastes) sowie in den Unterarm streckseitig - speichenseitig (Verlauf des oberflächlichen, sensiblen Radialis-Nervenastes) ist möglich. Bewegungs- und belastungsabhängig können die Schmerzen zunehmen, v.a. beim festen Handgriff, Spitzgriff und bei Drehbewegungen.

Über dem 1. Strecksehnenfach findet sich eine mehr oder weniger stark ausgeprägte Schwellung, es lassen sich ein deutlicher Druck- und Klopfeschmerz auslösen. Im Vergleich zum Schnappfinger der Beugeseite (Tendovaginitis stenosans) kann man selten ein sog. „dorsales snapping“ beobachten.

Klassisches Phänomen ist ein positives Finkelstein-Zeichen: Bei maximal in die Hohlhand eingebeugtem Daumen und über dem Daumen geschlossener Faust wird das Handgelenk plötzlich, schnell und kräftig nach ellenseitig (Kleinfingerseite der Hand) geführt (Abb. 3), der Patient gibt einen sehr starken, teilweise auch elektrisierenden Schmerz im Bereich des 1. Strecksehnenfaches mit Ausstrahlung nach körperfern (s.o.) an. Gleichzeitig kann man öfter ein „Krachen“ (Crepitatio, Snapping) im 1. Strecksehnenfach fühlen und manchmal auch hören.



## Diagnostik der Tendovaginitis de Quervain

In der Regel sichern die typische Vorgeschichte (Anamnese) und die klinisch-handchirurgische Untersuchung mit Feststellung der beschriebenen Symptome die Diagnose. Um knöcherne Ursachen der Beschwerden auszuschließen, sollte eine Röntgenuntersuchung des betroffenen Handgelenkes ggf. im Seitenvergleich durchgeführt werden. In jedem Fall hat die Röntgenuntersuchung vor einer OP zu erfolgen.

## Behandlung der Tendovaginitis de Quervain

### 1. konservativ

- Vermeidung/Reduzierung bestimmter schmerzauslösender Tätigkeiten
- Pausen bei bestimmten Tätigkeiten
- Ruhigstellung mit Daumen-Unterarm-Gipsschiene
- Lokale Eisapplication
- Entzündungshemmende (antiphlogistische) Medikamente, um die Schwellung zum Rückgang zu bringen:
  - in Tabletten-, Spritzen- oder Zäpfchenform (systemisch)
  - als Salbe oder Creme (lokal)
  - als lokale Injektion (umstritten, kann Sehnen und Nerv schädigen)

### 2. operativ

Wenn die konservative Therapie nicht zum Erfolg führt, die Beschwerden des Patienten zu stark sind oder klinisch eine schwere Tendovaginitis de Quervain besteht, ist die Indikation zum operativen Vorgehen gegeben.

## Anästhesie (Betäubung)

Es gibt verschiedene Möglichkeiten, die Operation schmerzfrei durchzuführen. Ihr Narkosearzt wird Ihnen diese Möglichkeiten eingehend erläutern.

## Operationstechniken

Die Operation einer Tendovaginitis de Quervain erfolgt in der Regel ambulant, d.h. die Patienten können nach der Operation wieder nach Hause entlassen werden.

### 1. Allgemeine OP-Vorbereitungen

- Blutleere: Um bei der OP optimale Sichtbedingungen zu gewährleisten und damit das Verletzungsrisiko wichtiger Strukturen (Nerven, Blutgefäße, Sehnen) zu mindern, erfolgt die OP in Blutleere. Der zu operierende Arm wird dazu mit einer Gummibinde „ausgewickelt“ und für den Zeitraum der OP mit einer Druckmanschette abgebunden.
- Hautdesinfektion und steriles Abdecken: Um das Infektionsrisiko zu senken, wird die Haut desinfiziert, das OP-Feld wird mit sterilen Tüchern abgedeckt.
- Lupenbrille: Die OP erfolgt unter Zuhilfenahme der Lupenbrille, um die wichtigen funktionellen Strukturen der Hand so gut wie möglich zu sehen und zu schonen.

Fortsetzung auf Seite 7 »